



Endometriosis In Cesarean Scar: A Case Report

Sezeryan Skarında Endometriozis: Olgu Sunumu

Cerrahi Skarda Endometriozis / Endometriosis in Surgical Scar

Nejat Özgül, Özlem Erten, Nazlı Türkcan, Taner Turan, M. Faruk Köse
Jinekolojik Onkoloji Kliniği, Etlik Zübeyde Hanım Kadın Hastalıkları Eğitim ve Araştırma Hastanesi, Ankara, Türkiye

Özet

Cerrahi skarda nadir görülen bir durum olan endometriozis olgusu sunuldu. 30 yaşında ve iki kez sezeryan ile doğum yapan hasta son doğumunu yedi yıl önce yapmıştır. Hasta son doğumdan bir yıl sonra başlayan ve devam eden skar yerinde ağrı, şişlik ve kızarıklık şikayetiyle polikliniğe başvurdu. Şikayetler adet dönemiyle alakalı değildi. Yapılan muayenesinde eski skar yerinde sağda, fiks fasya ile ilişkisi olduğu düşünülen ağrılı, ciltten kabarık, hiperemik görünümde 2x2cm boyutunda bir lezyon ve ayrıca ciltte inspeksiyonda fark edilmeyen ancak palpasyonla anlaşılabilen 2x2cm boyutunda diğer bir lezyon tespit edildi. Tarif edilen lezyonlar total eksise edildi. Materyalin parafin blok sonucu endometriozis olarak rapor edildi. Skar yerinde adet dönemiyle birlikte ağrı, lezyonlarda büyüme ve renk değişikliği skar endometriozisin klasik bulgularıdır. Ancak hastalar her zaman bu bulgularla başvurmayabilir. Cerrahi sonrası skar yerinde izlenen lezyonlarda diğer nedenlerle birlikte endometriozis akılda tutulmalıdır.

Anahtar Kelimeler

Endometriozis; Sezeryan Skarı; Semptom

Abstract

A patient with surgical scar endometriosis, a rare condition, was presented. The patient was 30 years old, gave birth twice by cesarean section, her last delivery was seven years ago. She appealed to the outpatients' clinic because of the complaints of pain, swelling and redness on the scar site, her complaints began one year after the last delivery and continued. The complaints did not alter by menstrual cycle. On the examination, there was a painful hyperemic lesion 2x2cm in size which was raised from the skin, located at the right of the scar, assumed to be associated with the fixed fascia and another lesion 2x2cm in size which could not be noticed by inspection but be palpated was found. The lesions described were totally excised. The result of paraffin block examination of the material was reported as endometriosis. Pain on the scar site with menstrual period, enlargement and discoloration of the lesions are classical signs of scar endometriosis. But the patients do not always present these findings. Endometriosis should also be remembered along with other reasons when lesions occur on the scar site after surgery.

Keywords

Endometriosis; Cesarean Section Scar; Symptom

DOI: 10.4328/JCAM.742

Received: 05.07.2011

Accepted: 13.07.2011

Printed: 01.11.2013

J Clin Anal Med 2013;4(6): 506-7

Corresponding Author: Özlem Erten, Etlik Zübeyde Hanım Kadın Hastalıkları Eğitim ve Araştırma Hastanesi, Ankara, Türkiye.

T.: +905055856193 E-Mail: odle822002@yahoo.com

Giriş

Endometriozis reproduktif çağıdaki kadınlarda görülen fertilité prognozunu ve kalitesini etkileyen ve sık karşılaşılan klinik problemdir. Endometriozis; gland ve stromanın uterus dışında gelişmesi olarak tanımlanabilir. Reproduktif çağıdaki laparoskopi veya laparotomi geçiren bayanlarda endometriozis görülme sıklığı %15-40 arasında rapor edilmiştir [1].

Endometriozisin en sık görüldüğü yer pelvistir. Bunu sırasıyla over, douglas poşu, uterin ligament, rektovaginal septum, serviks ve inguinal herni kesesi takip eder. Rektosigmoid, ileum ve appendiks ise ekstrapelvik yerleşimlerden bazılarıdır.

Endometriozis patogenezi için birçok teori üretilmiştir. Bunlar; retrograd menstruasyon teorisi, direkt implantasyon teorisi, disseminasyon teorisi, çölemik metaplazi teorisi ve selluler immunité teorisi. Bununla birlikte epizyotomi, sezeryan kesi hattı ve diğer cerrahi sonrası gelişen endometriozisin muhtemel izahı direkt implantasyon teorsiyile yapılmaktadır.

Bu yazıda nadir bir durum olan sezeryan skarındaki endometriozis olgusu sunuldu.

Olgu Sunumu

30 yaşında ve iki kez sezeryanla doğum yapan hastanın son doğumunu yedi yıl önce yaptığı öğrenildi. Son sezeryanından bir yıl sonra skar yerinde gelişen ve süreklilik gösteren ağrı, şişlik ve kızarıklık şikayeti nedeniyle birçok defa değişik merkezlere başvurmasına rağmen tanısı konulamamıştır. Hasta aynı şikayetlerin devam etmesi üzerine hastanemiz jinekolojik onkoloji polikliniğine başvurmuştur. Hastanın hikayesinde şikayetlerin mensle ilişkili olmadığı öğrenildi. Fizik muayenesinde; eski skar yerinde sağ tarafta fikse, fasya ile ilişkili olduğu düşünülen, ağrılı, ciltten kabarık, hiperemik 2x2cm boyutunda lezyon ve ayrıca skar hattında inspeksiyonda izlenmeyen, fakat palpasyonla fark edilebilen 2x2cm boyutunda median hat üzerinde yerleşmiş diğer bir kitle tespit edildi (Resim 1). Jinekolojik muayenede; uterus ve adneksiyel alanla ilgili patoloji ve nodularite saptanmadı. Ultrasonografisinde; muayene ile uyumlu bölgede cilt altında heterojen ekoda lezyonlar izlendi. Uterin ve adneksiyel anomali saptanmadı. Rutin kan tetkikleri normaldi. Ca125 26,33 olarak ölçüldü. Operasyonda her iki kitlenin tabanda birbiriyle ilişkili olduğu ve muskuloaponevrotik tabakaya fikse olduğu izlendi. Operasyona sağdaki kitlenin eksizyonu ile başladı. Kitleler total olarak eksize edildi (Resim 2). Operasyon sonrası muskuloaponevrotik tabakada defekt yaklaşık 1.5cm'di ve no:1 polydioxanone (PDS™) sütür ile sütüre edildi. No:0 polyglactin 910 (Vicryl™) ile destek sütürleri konuldu. Kanama kontrolünü takiben kesi yeri anatomik planda kapatıldı. İntraoperatif komplikasyon olmadı ve dren konulmadı. Parafin blok sonucu endometriozis olarak rapor edildi. Operasyon sonrası problem yaşanmadı. Hastanın taburculuğunda oral kontraseptif tedavisi önerilerek üç ay sonra kontrol planlandı.

Tartışma

Endometriozisin doğal seyri hala tam olarak anlaşılammıştır. Hastalığın biyolojisi stabilden progresif hastalık durumuna kadar değişiklik göstermektedir. Skar endometriozisi nadir bir durumdur ve insidansı uterin operasyonlar sonrası, özellikle de sezeryan sonrası diğer abdominopelvik operasyonlara göre artmış olarak rapor edilmiştir.

Histerotomi sonrası skar endometriozis insidansı; histerotomi endikasyonuna göre değişiklik göstermektedir. Midtrimester abort nedeniyle yapılan histerotomi sonrası %1.08 iken sezeryan sonrası %0.03-0.4 arasında değişmektedir [2]. Ancak genel olarak skar endometriozis insidansı %0.03-10 arasında bildirilmektedir [3].

Sezeryan sonrası skar endometriozisin semptomlarının ortaya çıkması için geçen süre 30 ay ile 17.5 yıl arasında değişmektedir [4]. Sunulan olguda sezeryan sonrası bir yıl sonra semptomlar ortaya çıkmıştır.

Tanıda anamnez ve fizik muayene önemlidir. Eğer semptomlar sıklık vasıfta ve mensle ilişkili ise endometriozisi akla getirmek kolaydır. Ancak hastaların %50'sinin non-sıklık ağrı ve mensle ilişkisiz semptomlarla prezente olabileceği bilinmektedir [5,6].

Skar yerindeki semptomatik lezyonları değerlendirirken ayırıcı tanıda apse, lipom, hematoma, sebace kist, sütür granülomu, inguinal herni, insizyonel herni, desmoid tümör, sarkom, lenfoma, primer veya metastatik kanser göz önünde bulundurulmalıdır.

Görüntüleme yöntemleri olarak ultrasonografi, bilgisayarlı tomografi, magnetik rezonans görüntüleme kullanılabilir. Bunlara ek olarak izole vakalarda ince iğne aspirasyon biyopsisi tanıda yardımcı olmaktadır. Kan tetkiklerinde Ca125 yüksekliği endometriozis lehine yönlendirici olabilir. Ancak bu olguda Ca125 değeri normal sınırlardaydı.

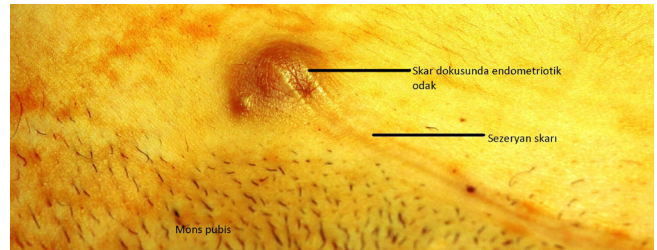
Tedavide cerrahi eksizyon primer tedavi seçeneğidir. Lezyonların komplet eksizyonu rekurrensi önleme açısından önemlidir. Diğer tedavi seçenekleri arasında cerrahi eksizyon ve postoperatif adjuvant tedavi (Danazol, GnRH analogları vb) kombinasyonları kullanılmaktadır.

Skar endometriozisin sebebi net olarak açıklanamasa da transplantasyon teorisi en çok kabul gören teoridir. Cerrahi kesi yerinin endometrial kontaminasyondan korunması skar endometriozis gelişimini azaltmada önemlidir. Yeterli irigasyon, farklı sütür, iğne ve eldiven kullanılması, abdominal kesinin kapatılmasında farklı steril spaçların kullanılması önerilmektedir [7]. Literatürde ekstraovaryan endometriozis olgularında nadir olmakla beraber malignite gelişiminden bahsedilmiştir [8]. Çoğunlukla gelişen tümörde histopatolojik tip berrak hücreli ve endometriotik tiptir.

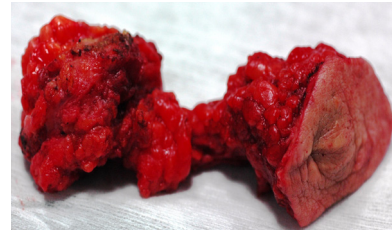
Sonuç olarak cerrahi jinekolojik prosedürler, özellikle de histerotomi ve sezeryan sonrası oluşan skar lezyonlarında endometriozis akla getirilmelidir.

Çıkar Çakışması ve Finansman Beyanı

Bu çalışmada çıkar çakışması ve finansman destek alındığı beyan edilmemiştir.



Resim 1. Sezeryan skarında endometriotik odak



Resim 2. Operasyonda çıkarılan doku

Kaynaklar

1. WitzCa. Current concept in the pathogenesis of endometriosis. Clin Obstet Gynecol 1999; 42:566-85.
2. Patterson GK, Winburn GB. Abdominal wall endometriomas: report of 8 cases. Am Surg 1999; 65:36-9.
3. Wolf GC, Singh KB. Cesarean scar endometriosis: a review. Obstet Gynecol Surv 1989; 44:89-95.
4. Teng CC, Yang HM, Chen KF. Abdominal Wall Endometriosis: an overlooked but possibly preventable complication. Taiwan J Obstet Gynecol 2008; 47:42-8.
5. Singh KK, Lessell M, Adam DJ. Presentation of endometriosis to general surgeon: a 10 year experience. Br J Surg 1995; 82:1349-51.
6. Firilas A, Soia, Max M. Abdominal incisional endometriosis. Am Surg 1994; 60:259-61.
7. Madsen H, Hansen P, Andersen OP. Endometrioid carcinoma in an operation scar. Acta Obstet Gynecol Scand 1980; 59:475-6.
8. Gucer F, Reich O, Kometter R, Pieber D. Endometrioid carcinoma arising with a scar endometriosis. Eur J Gynaecol Oncol 1997; 18:42-3.